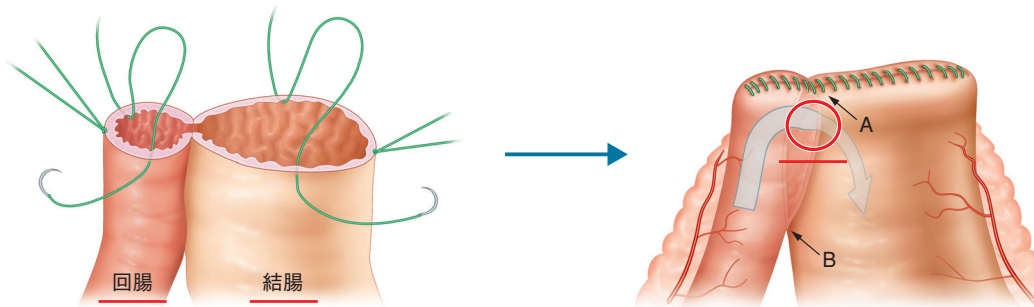


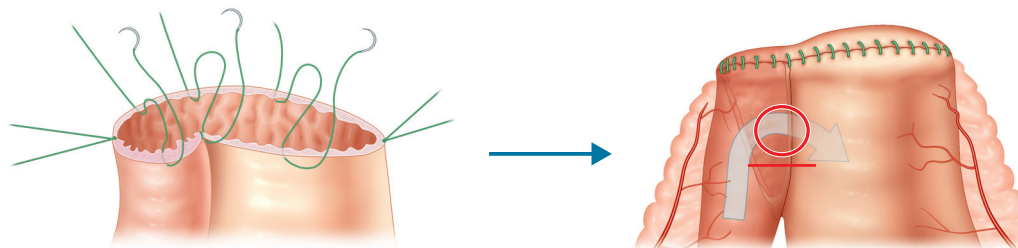
GIA切除・縫合部断端の閉鎖法

A 機能性端々吻合法



切断部の癒着が切断開始部と終了部の両方向から始まる (A, B)。消化物の通過が緩徐な回結腸吻合術に応用した場合、消化物の通過部位となる赤丸で印した部分が狭窄しやすくなるという欠点を有する。すなわち狭窄するとSlow transitとなり、便秘が再発しやすくなる。

B 開放管腔法



切断終了部の一方からのみの癒着で済み、かつ開口部が広く取られる。そのため消化物の通過部位となる赤丸で印した部分は狭窄しにくいことから、回結腸吻合術における断端処理に適していると考えられる。

図10 赤丸印の箇所が新しい腸管開口部となり、消化物が矢印方向に通過する。

【断端の処理法 (図10)】

GIAによる吻合後の断端処理法には、おもに機能性端々吻合法と開放管腔法の2種類がある。機能性端々吻合法(図10-A)では、GIAによる切断部の癒着が切断開始部と終了部の両方向から始まり、術後経過すると上下からの癒着により小さな開口部となり、腸管の抗蠕動のため開口部でSlow transitとなって便秘が再発しやすくなると考えられる。

一方、開放管腔法(図10-B)では、GIA切断終了部方向からのみ癒着が始まり、開口部が広く取られ、なおかつ術後経過とともに順蠕動性となってSlow transitになりにくいものと考えられる。したがって開放管腔法による閉鎖が望まし

い。筆者はこの断端閉鎖を吸収性モノフィラメント糸を用いた用手縫合をしているが、直線的に断端閉鎖が行える自動縫合器(TA, リニアステイプラーなど)を用いることも可能である。

【予後成績】

GIAを用いた猫の巨大結腸症に対する結腸切除側々吻合術の成績は、術後しばらく水様便～軟便を呈し食欲不振となる症例が多いものの、便秘の再発例は少なく有用な成績をおさめている。